

Abordul laparoscopic în agenezia veziculei biliare - o surpriză intraoperatorie

M. Beuran, S. Păun, I. Negoii, R. Gănescu, A. Runcanu, M. Avram, Al.L. Chiotoroii

Spitalul Clinic de Urgență București

Rezumat

Introducere: Absența congenitală a veziculei biliare în absența atreziei căilor biliare extrahepatice este extrem de rară, în literatura mondială fiind publicate până acum 413 cazuri. Scopul acestui studiu este de a clarifica posibilitățile de diagnostic și abord terapeutic al acestei patologii rare.

Metodă: Sunt analizate retrospectiv 2 cazuri de agenezie a veziculei biliare internate și operate în premieră în Clinica de Chirurgie a Spitalului Clinic de Urgență București.

Rezultate: În primul caz (femeie, 23 ani), cu simptomatologie biliară caracteristică la internare, ecografia abdominală a descris colecistul contractat, mulat pe calculi. S-a intervenit chirurgical laparoscopic constatându-se absența veziculei biliare. După simpla explorare laparoscopică, simptomatologia pacientei s-a remis. În al doilea caz, pacienta (femeie, 52 ani) s-a internat pentru dureri colicative în hipocondrul drept, iar ecografia abdominală transparietală a descris imaginea unei colecistite cronice. Laparoscopic s-a constatat absența colecistului și dilatația căii biliare principale. După conversie la laparotomie, s-a realizat colangiografie intraoperatorie exploratorie dar nu s-au observat alte aspecte patologice la nivelul căii biliare principale. Postoperator, simptomatologia de la internare a dispărut.

Concluzii: Considerăm abordul laparoscopic o metodă eficientă pentru diagnosticul ageneziei de veziculă biliară. Colangiopancreatografia prin rezonanță magnetică efectuată postoperator poate fi utilizată pentru excluderea diagnostică a unei vezicule biliare intrahepatice.

Cuvinte cheie: agenezie, colecist, laparoscopie

Abstract

Laparoscopic approach in gallbladder agenesis – an intraoperative surprise

Introduction: The congenital absence of the gallbladder in the absence of biliary atresia is extremely rare, world literature recognizing only 413 cases. The aim of this study is to clarify the diagnostic and therapeutic approach of this rare condition.

Method: There were retrospectively analyzed the first 2 cases of gallbladder agenesis admitted and surgically approached in the Emergency Hospital, Bucharest.

Results: The first case (woman, 23 years old) had typically biliary complaints at admission, shrunken gallbladder and lithiasis on ultrasound. There was a laparoscopic approach but we didn't find any gallbladder. After a non-therapeutic laparoscopy the biliary symptoms disappeared. In the second case (woman, 52 years old) the admission was for upper abdominal quadrant colicative pain and the transparietal abdominal ultrasound showed chronic cholecystitis. Common bile duct dilatation was revealed during laparoscopy. After conversion to laparotomy there was performed intraoperative cholangiography, but no other biliary pathology was revealed. The initial complaints also disappeared after surgery.

Conclusions: We find the laparoscopic approach an effective method for the diagnosis of gallbladder agenesis. Postoperative Magnetic Resonance Cholangiopancreatography represents a very useful imagistic tool to rule out an intrahepatic gallbladder.

Key words: agenesis, gallbladder, laparoscopy

Correspondență: Prof. Dr. Mircea Beuran
Clinica de Chirurgie
Spitalul Clinic de Urgență București
Calea Floreasca nr. 8, sector 1, 014461
București, România
E-mail: drmirceabeuran@yahoo.com

Introducere

Absența congenitală a veziculei biliare în absența atreziei canalelor biliare extrahepatice este foarte rar întâlnită, spre deosebire de atrezia căilor biliare extrahepatice care apare la 1/10000 de nou-născuți vii (1). Deși la nivelul sistemului biliar unii autori raportează o incidență a anomaliilor de până la 30 % (2), în literatura mondială sunt notate doar 413 de cazuri de agenezie a veziculei biliare (3). Datorită rarității ageneziei de colecist, medicii chirurghi și imagiști sunt nefamiliarizați cu diagnosticul și ezită să îl documenteze deși nu vizualizează vezicula biliară.

Pacienții cu agenezie de colecist prezintă o simptomatologie de tip biliar în 25-30% din cazuri, ceea ce conduce la intervenții chirurgicale nenesesare și cu risc de leziuni iatrogene crescut (4, 5).

Scopul acestui studiu este de a clarifica posibilitățile de diagnostic și abordul terapeutic al acestei patologii rare.

Material și Metodă

Motivația studiului rezidă în experiența a două cazuri de agenezie a veziculei biliare, internate și operate în Spitalul Clinic de Urgență București, în Noiembrie 2008, premieră în cazistica Clinicii de Chirurgie și care sunt pe larg prezentate. De asemenea, au fost căutate sistematic în literatura medicală cazurile de agenezie a veziculei biliare cu ajutorul Pubmed și Medline. Cuvintele cheie folosite pentru căutare au fost: "gallbladder agenesis", "gallbladder absence", "gallbladder embryology". Articolele relevante au fost selecționate pe baza rezumatelor, iar bibliografia lor a fost folosită pentru a completa căutarea.

Rezultate

Cazul 1

Pacienta LC, în vârstă de 23 de ani, se internează pentru dureri colicative la nivelul hipocondrului drept, însoțite de greață și vărsături bilioalimentare, simptomatologie debutată de circa 3 săptămâni și accentuată în ultimele 3 zile. Profilul bioserologic la internare nu a arătat modificări semnificative iar ecografia abdominală (efectuată la Spitalul Clinic de Urgență București) a evidențiat ficat de dimensiuni normale, omogen, colecist contractat, posibil placat pe calculi (interpretarea medicului ecografist), cu cale biliară principală (CBP) liberă, cu un diametru de 3 mm; restul organelor intraabdominale de aspect normal ecografic (vezi Fig. 1). Același aspect ecografic fusese anterior observat în altă unitate sanitară (din provincie), fără a exista vreun document imagistic probator în acest sens. Endoscopia digestivă superioară a evidențiat stomac cu reflux biliar important, fără alte modificări patologice.

S-a intervenit chirurgical pe cale laparoscopică și s-a constatat absența veziculei biliare la nivelul feței viscerale a ficatului – Fig. 2. S-a realizat o minimă disecție la nivelul pediculului hepatic (cu incizia foței peritoneale viscerale), fără a se identifica canalul cistic și vezicula biliară. S-au vizualizat

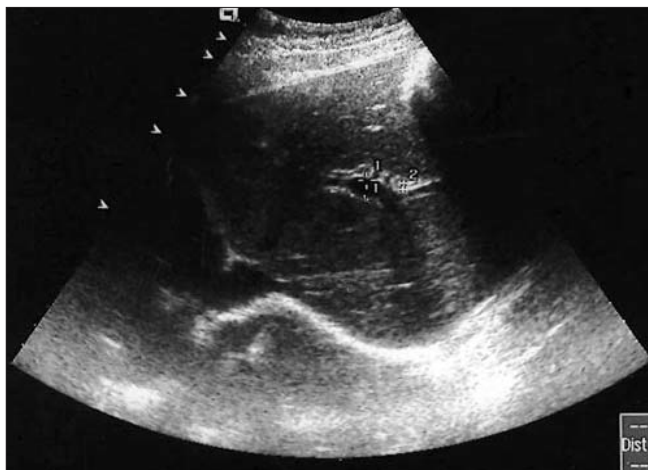

Figura 1. Aspect ecografic abdominal în primul caz

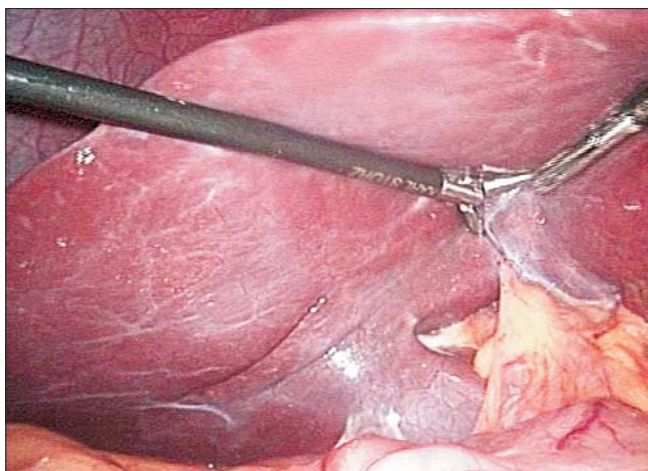


Figura 2. Aspect intraoperator al feței viscerale a ficatului cu absența colecistului (Cazul 1)

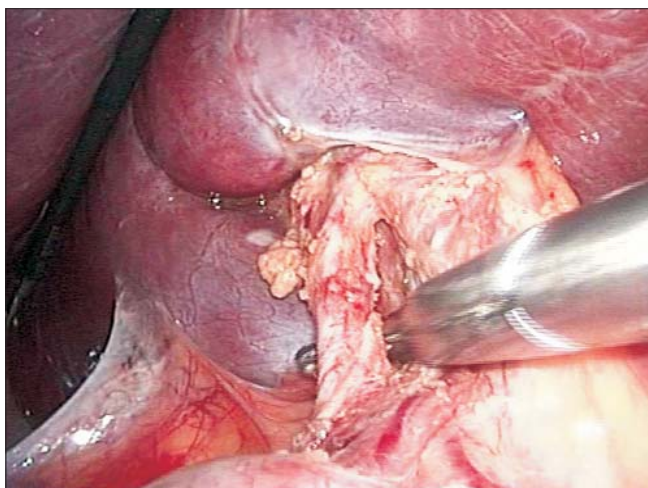


Figura 3. Aspect intraoperator al pediculului hepatic (Cazul 1)

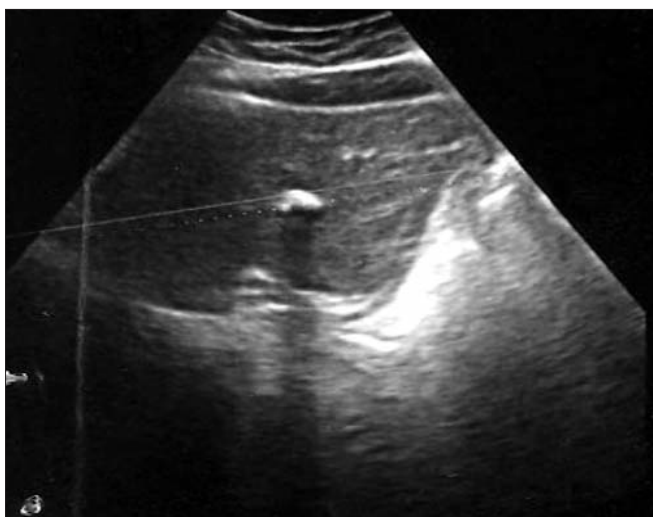


Figura 4. Aspect ecografic abdominal în al doilea caz

artera hepatică, vena portă și canalul coledoc, toate trei cu dispoziție anatomică normală – Fig. 3. Calea biliară principală (CBP) prezenta pereți supli și un diametru de cca 8 mm. Intervenția chirurgicală s-a rezumat la explorarea laparoscopică, fără alt gest chirurgical adresat zonei hepato-biliare.

Evoluția postoperatorie a pacientei a fost favorabilă, cu dispariția simptomatologiei și externarea pacientei la 24 de ore de la intervenția chirurgicală. Controlul medical efectuat la 30 zile a arătat lipsa simptomatologiei biliare.

Cazul 2

Pacienta MA, în vârstă de 52 de ani, se internează pentru dureri colicative intermitente la nivelul hipocondrului drept cu debut de circa un an. În tabloul bioserologic al pacientei se remarcă dislipidemie moderată.

Ecografia abdominală transparietală, efectuată de 3 medici primari radiologi în trei centre medicale diferite (inclusiv Spitalul Clinic de Urgență București) a evidențiat următoarele: a) colecist de volum redus, cu pereți de 4-5 mm, ocupat în întregime de material ecogen, cu con de umbră posterior. b) prezența unui calcul de 2,5 cm la nivelul colecistului. c) la nivelul patului colecistic imagine de con de umbră "total". La nivelul colecistului nu se evidențiază bilă fluidă și se vizualizează imagini hiperecogene ce dau conuri de umbră posterior (imagine sugestivă pentru colecist exclus funcțional). Parenchimul hepatic supraiacent peretelui hepatic al colecistului prezintă mică calcificare de circa 4 mm – Fig. 4.

Intervenția chirurgicală pe cale laparoscopică a evidențiat la nivelul feței viscerale a ficatului absența veziculei biliare, cu prezența a numeroase aderențe peritoneale subhepatice iar disecția la nivelul pediculului hepatic nu identifică ductul cistic sau colecistul dar observă calea biliară principală (până la nivel supraduodenal) cu diametru crescut, circa 10 mm – Fig. 5. După conversia laparoscopiei la laparotomie, se decide și se realizează coledocotomie cu montarea unui drenj Kehr.

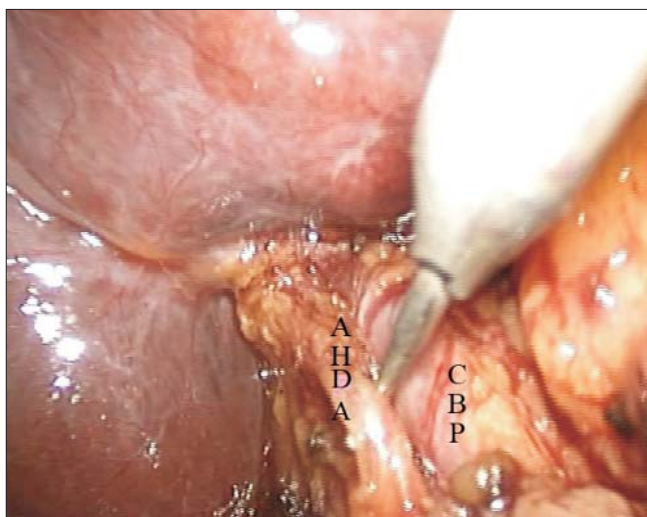


Figura 5. Aspect intraoperator al pediculului hepatic (Cazul 2): CBP – Cale biliară principală; AHDA – Arteră hepatică dreaptă accesorie

Colangiografia intraoperatorie certifică lipsa colecistului și a canalului cistic dar și lipsa de material litiazic la nivelul CBP.

Evoluția postoperatorie a pacientei a fost favorabilă, cu dispariția simptomatologiei de la internare și externare la 5 zile postoperator, fără alte complicații. Controlul medical la o lună de la intervenția chirurgicală a arătat pacienta fără acuze subiective.

La o lună postoperator, ambele paciente au executat colangiopancreatografie prin rezonanță magnetică (MRCP). La ambele paciente, și această investigație paraclinică a certificat lipsa veziculei biliare, precum și absența unei alte patologii de cale biliară principală – Fig. 6 și Fig. 7.

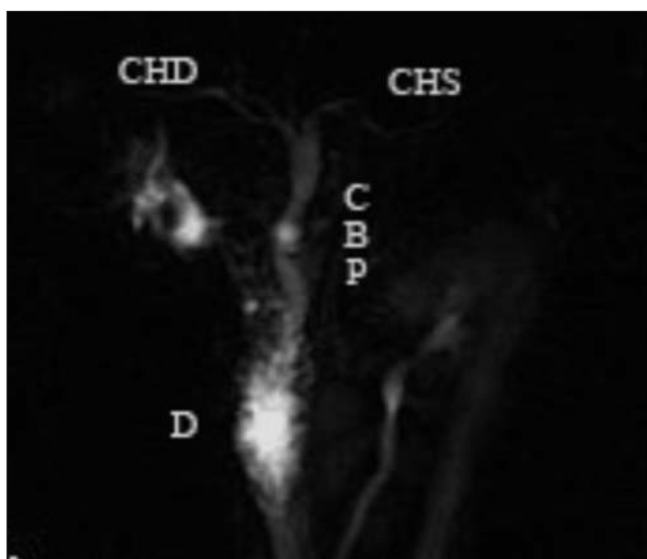


Figura 6. Imagine MRCP la o lună postoperator în primul caz: D – Duoden; CBP – Cale biliară principală; CHD – Canal hepatic drept; CHS – Canal hepatic stâng

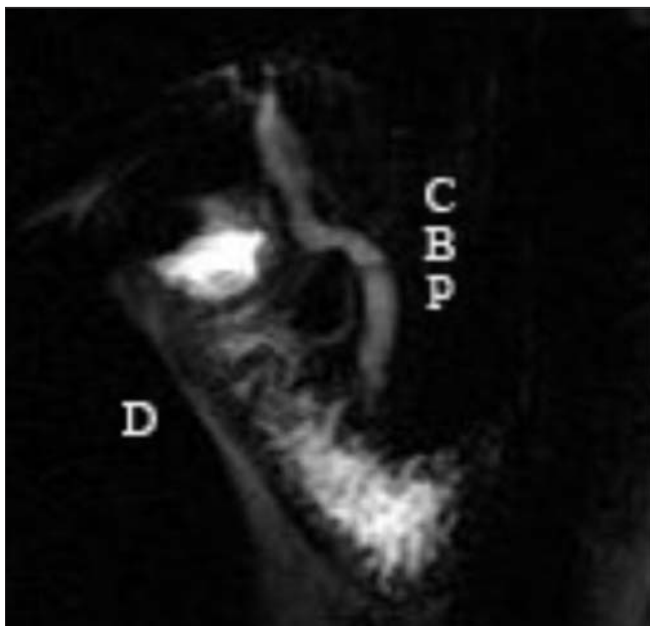

Figura 7. Imagine MRCP la o lună postoperator în al doilea caz: D – Duoden; CBP – Cale biliară principală

Discuții

Dacă absența veziculei biliare la animale a fost recunoscută de către Aristotel, Bergman raportează primul caz de absență congenitală a veziculei biliare la om în 1701 (6). Vezicula biliară este prezentă doar la vertebrate, fiind constantă la amfibieni și carnivore dar variabil la pești, păsări și erbivore. La elefant și girafă absența congenitală a veziculei biliare este frecventă. Animalele care nu prezintă veziculă biliară nu prezintă nici sfincter Oddi (7).

Dezvoltarea embriologică a ficatului și a căilor biliare extrahepatice începe la jumătatea săptămânii a-3-a de viață intrauterină, când din endodermul porțiunii distale a proenteronului apare diverticulul hepatic. Acesta se dezvoltă în grosimea septului transvers. Legătura dintre mugurele hepatic și proenteron se alungește și se îngustează formând ductul biliar. La nivelul peretelui ventral al ductului biliar apare o evaginație ce va forma vezicula biliară și canalul cistic. Vezicula biliară este inițial tubulară și suferă modificări morfologice pentru a deveni saculară în săptămâna a-11-a vieții intrauterine. Ductele biliare extrahepatice sunt structuri tubulare bine definite începând cu săptămâna a-6-a a vieții intrauterine, fără a exista nici un stadiu solid în dezvoltarea lor (8). Mezodermul septului transvers induce dezvoltarea embriologică a ficatului și căilor biliare prin secreția de FGF2, BMP. Pentru ca celulele endodermice să se diferențieze în hepatocite și în celulele epiteliale biliare este necesară prezența unor factori de transcripție (HNF3, HNF4) (9). Factorul de transcripție HNF6 este necesar pentru formarea veziculei biliare, a căilor biliare intrahepatice și extrahepatice. Țintele posibile pentru HNF6 exprimat în vezicula biliară și căile biliare extrahepatice sunt genele Hex și Hnf1 β (10). De asemenea haploinsuficiența genei Foxf1 determină anomalii severe în dezvoltarea veziculei biliare (11).

Au fost raportate cazuri cu o frecvență mai ridicată la rudele pacienților cu agenezie de colecist, indicându-se chiar o transmitere autozomal dominantă cu penetranță variabilă (12,13). Administrarea Thalidomidei între zilele 35-47 ale sarcinii se asociază cu multiple malformații congenitale printre care și agenezia colecistului (14). Trisomia 18, sindromul Rubinstein-Taybi, sindromul G, sindromul Klippel-Feil se asociază de asemenea cu agenezia colecistului, fără a se analiza procentual această situație din lipsa cazurilor raportate (13,14,15). Malformațiile congenitale asociate, ale pacienților cu agenezia veziculei biliare, au fost sistematizate de Türkel et. al în 3 grupe: anomalii multiple (genitourinare, gastrointestinale, cardiovasculare, scheletice), anomalii cardiace și anomalii ale peretelui abdominal anterior (14). Copii cu malformații asociate (13%) mor în general în prima lună datorită malformațiilor non-biliare (16). În literatura medicală recentă sunt publicate cazuri care prezintă agenezia veziculei biliare și a canalului cistic, pentru ca doar 3 cazuri raportate să prezinte agenezia veziculei biliare cu prezența unui canal cistic hipoplazic sau patent (17).

Monroe et. al. prezintă în 1956 cea mai largă serie privind lipsa congenitală a veziculei biliare. El raportează 181 de cazuri de lipsă congenitală a veziculei biliare dintr-un total de 1352000 de autopsii. Este notată o incidență de 0,013 %, deși alți autori au arătat o incidență de până la 0,3% (18, 19). Majoritatea pacienților cu agenezie de colecist sunt diagnosticați între 36 și 46 de ani (20). Sunt citate doar 2 cazuri în care diagnosticul ageneziei de colecist s-a realizat preoperator, lucru important de știut în chirurgia unei zone cu anatomie anormală și cu risc crescut de leziuni iatrogene (4). Benion et. al clasifică pacienții cu agenezie de colecist în 3 grupuri: asimptomatici (35%), simptomatici (25-50%) și cu malformații congenitale asociate (15-65% - cardiovasculare, gastrointestinal și genitourinare) (4).

Cele mai frecvente manifestări clinice întâlnite au fost: durerile colicative la nivelul hipocondrului drept (90,1%), greață (66,3%), intoleranță la alimentele cu conținut lipidic ridicat (37,5%). La aproximativ o treime din pacienți este prezentă dilatația CBP (32%) și litiaza CBP (27%) (5).

Mecanismele prin care sunt produse simptomele în agenezia colecistică sunt: diskinezia biliară, litiaza căii biliare principale, hipertonia sfincterului Oddi cu dilatarea secundară a CBP, colestaza și infecția bilei. Diskinezia și dilatația căii biliare principale au un mecanism asemănător cu cel din sindromul postcolecistectomie (20). În absența veziculei biliare, ce nu mai joacă rolul unui rezervor de presiune, sfincterul Oddi rămâne unic modulator al fluxului biliar (17).

În majoritatea cazurilor de agenezie a veziculei biliare, diagnosticul preoperator stabilit în urma examenului clinic și a ecografiei abdominale este de colecistită sclero-atrofică, cu colecist mulat pe calculi (16). Un factor de eroare pentru ecografie este duodenul plin cu gaze care poate să ofere o imagine asemănătoare unui colecist sclero-atrofic, locuit de multipli calculi (21). În majoritatea cazurilor, medicul ecografist afirmă că vezicula biliară nu poate fi vizualizată datorită distensiei aeriice intestinale sau că există o veziculă biliară normală, sau colecistită litiazică (2). Pérez Moreiras

et. al consideră CT helicoidal cu contrast intravenos o metodă bună pentru diagnosticul ageneziei colecistice (21). CT abdominal poate stabili greșit diagnosticul de colecistită alitiazică. Serralta de Colsa D. et. al consideră MRCP ca fiind "gold standard" pentru diagnosticul ageneziei de colecist (4).

Dacă la explorarea intraoperatorie nu se poate identifica vezicula biliară, trebuie adoptată o conduită diagnostică pentru excluderea unei vezicule biliare intrahepatice sau ectopice. Cauzele pentru aparenta absență a colecistului sunt enumerate de Wright et. al. ca fiind: veziculă biliară excizată anterior, inflamația cronică cu atrofierea veziculei biliare și înglobarea ei în aderențe, ectopia veziculei biliare (7). Au fost descrise mai multe localizări ectopice pentru vezicula biliară: intrahepatică, în interiorul omentului mic, retroperitoneală, retrohepatică, suprahepatică, în ligamentul falciform, în peretele anterior abdominal, retroduodenală, retropancreatică și chiar extraabdominală (16,22,23). O situație rară este agenezia lobului drept hepatic, situație în care vezicula biliară este localizată posterior, lateral sau superior, fiind acoperită de lobul stâng hipertrofiat compensator. În acest caz, ea nu va fi vizualizată laparoscopic (24). Quintana-Basarrate et. al raportează un caz în care colecistul locuit de calculi a fost identificat preoperator de patru ecografiști separați dar intraoperator s-a constatat lipsa acestuia, cu prezența unor aderențe peritoneale subhepatice. Autorii susțin posibilitatea dispariției veziculei biliare, ca o consecință a unui proces inflamator cronic (25). Pentru aceste motive, Frey et. al consideră dovedită agenezia de colecist dacă sunt îndeplinite următoarele condiții: a) colangiografia confirmă lipsa vezicului biliare; b) dacă se disecă și se vizualizează calea biliară principală de la nivelul duodenului până la nivelul canalelor hepatice lobare; c) în absența reacției inflamatorii acute și a aderențelor în fosa veziculei biliare (16,25). Colangiografia intraoperatorie este necesară pentru a putea descoperi o veziculă biliară intrahepatică, ectopică sau pentru a diagnostica litiaza de cale biliară principală. Considerăm acest abord terapeutic prea agresiv și generator de morbiditate. Modalitățile actuale imagistice sunt relativ non-invazive și pot realiza o bună detaliere a anatomiei căilor biliare extrahepatice. Ele permit realizarea unui plan terapeutic și evită morbiditatea unei laparotomii doar pentru a constata absența veziculei biliare (26). Sarli et. al consideră explorarea laparoscopică și ecografia peroperatorie ca fiind suficiente pentru diagnosticul ageneziei colecistice, fără a fi necesară laparotomia (27). În timpul intervenției chirurgicale laparoscopice modificarea anatomiei regionale, imposibilitatea de a trage de fundusul colecistului pentru a expune trigonul Calot, crește semnificativ riscul de leziune iatrogenă a structurilor pediculului hepatic. Acesta este momentul în care trebuie luată în considerare conversia la operația deschisă, în funcție de abilitățile în chirurgie laparoscopică ale chirurgului. Chirurgul trebuie să pună permanent în balanță avantajele și dezavantajele unei laparotomii.

Avantajele abordului laparoscopic sunt: procedură minim invazivă cu recuperare postoperatorie rapidă, vizualizarea adecvată a anatomiei pediculului hepatic (cu mărirea imaginii), faptul că orice chirurg laparoscopist prezintă o experiență crescută în efectuarea colecistectomiei laparoscopice.

Conversia laparoscopiei la laparotomie permite explorarea prin palpate, efectuarea cu ușurință a colangiografiei, efectuarea coledocotomiei și căutarea unei vezicule biliare ectopice în zone inaccesibile chirurgiei laparoscopice. Inconveniente conversiei la laparotomie sunt cunoscute: intervenție necesară terapeutic într-un număr semnificativ de cazuri, recuperare postoperatorie mai lentă, incizie inestetică, creșterea complexității și costului operației.

Este foarte greu de explicat de ce majoritatea pacienților devin asiptomatici după intervenția chirurgicală. S-a lansat ipoteza că liza aderențelor subhepatice și periportale sunt responsabile de dispariția simptomelor (12).

În concluzie, considerăm abordul laparoscopic ca fiind o metodă eficientă pentru diagnosticul ageneziei de veziculă biliară.

Bibliografie

1. Superina R. Biliary disease in infants and children. In: Clavien P-Al, Baillie J, editors. Diseases of the gallbladder and bile ducts: diagnosis and treatment. Ed. Blackwell Publishing Ltd; 2006. p. 378.
2. Cho CH, Suh KW, Min JS, Kim CK. Congenital absence of gallbladder. *Yonsei Med J.* 1992;33(4):364-7.
3. Blazer S, Zimmer EZ, Bronshtein M. Nonvisualization of the fetal gallbladder in early pregnancy: comparison with clinical outcome. *Radiology.* 2002;224(2):379-82.
4. Serralta de Colsa D, Arjona Medina I, Quirós Higuera E, Sanz Sánchez M, Pérez Díaz MD, Turégano Fuentes F. Gallbladder agenesis: Diagnosis of a case without surgery. *Rev Esp Enferm Dig.* 2006;98(12):964-5. [Article in Spanish]
5. Peloponissios N, Gillet M, Cavin R, Halkic N. Agnesis of the gallbladder: a dangerously misdiagnosed malformation. *World J Gastroenterol.* 2005;11(39):6228-31.
6. Skandalakis JE, Colborn GL, Weidman TA, Foster RS Jr, Kingsnorth AN, Skandalakis LJ, et al. Extrahepatic biliary tract and gallbladder. In: Skandalakis J, editor. *Surgical anatomy: the embryologic and anatomic basis of modern surgery.* Ed. McGraw-Hill Companies. 2004; Electronic Citation.
7. Wright E, Madore P. Congenital absence of the gallbladder. *Can Med Assoc J.* 1965;93:123-5.
8. Tan CE, Vijayan V. New clues for the developing human biliary system at the porta hepatis. *J Hepatobiliary Pancreat Surg.* 2001;8(4):295-302.
9. Sadler TW. Sistemul digestiv. În: Langman S, editor. *Embriologie Medicală.* Ed. Medicală Callisto; 2007. p. 215.
10. Clotman F, Lannoy VJ, Reber M, Cereghini S, Cassiman D, Jacquemin P, et al. The oncut transcription factor HNF6 is required for normal development of the biliary tract. *Development.* 2002;29(8):1819-28.
11. Kalinichenko VV, Zhou Y, Bhattacharyya D, Kim W, Shin B, Bambal K, et al. Haploinsufficiency of the mouse Forkhead Box f1 gene causes defects in gallbladder development. *J Biol Chem.* 2002;277(14):12369-74. Epub 2002 Jan 23.
12. Vijay KT, Kocher HH, Koti RS, Bapat RD. Agnesis of gallbladder - a diagnostic dilemma. *J Postgrad Med.* 1996 ;42(3):80-2.
13. Wilson JE, Deitrick JE. Agnesis of the gallbladder: case report and familial investigation. *Surgery.* 1986;99(1):106-9.
14. Turkel SB, Swanson V, Chandrasoma P. Malformations associated with congenital absence of the gall bladder. *J Med Genet.* 1983;20(6):445-9.

15. Gajic SI. Gallbladder agenesis in a patient with Klippel-Feil syndrome. *Arch Pathol Lab Med.* 1981;105(12):682-3.
16. Bayraktar Y, Balaban HY, Arslan S, Balkanci F. Agenesis of gallbladder and multiple anomalies of the biliary tree in a patient with portal thrombosis: a case report. *Turk J Gastroenterol.* 2006;17(3):212-5.
17. Kwon AH, Yanagimoto H, Matsui Y, Imamura A. Agenesis of the gallbladder with hypoplastic cystic duct diagnosed at laparoscopy. *Surg Laparosc Endosc Percutan Tech.* 2006;16(4):251-4.
18. Dickinson CZ, Powers TA, Sandler MP, Partain CL. Congenital absence of the gallbladder: another cause of false-positive hepatobiliary image. *J Nucl Med.* 1984;25(1):70-2.
19. Monroe SE, Ragen FJ. Congenital absence of the gallbladder. *Calif Med.* 1956;85(6):422-3.
20. Waisberg J, Pinto PE Jr, Gusson PR, Fasano PR, de Godoy AC. Agenesis of the gallbladder and cystic duct. *Sao Paulo Med J.* 2002;120(6):192-4. Epub 2003 Jan 22.
21. Pérez Moreiras MI, Couselo Villanueva JM, Maseda Díaz O, Arija Val F. True gallbladder agenesis. *Cir Esp.* 2007;82(4):246-7. [Article in Spanish]
22. Youngwirth LD, Peters JC, Perry MC. The suprahepatic gallbladder. An unusual anatomical variant. *Radiology.* 1983;149(1):57-8.
23. Alkatout I, Henopp T, Moritz JD, Nikischin W, Klöppel G, Engler S. Extraabdominal malposition of the gallbladder. *J Pediatr Surg.* 2008;43(11):e41-4.
24. Jiménez Fuertes M, López Andújar R, Lloret Larrea M, Moya Herráiz A, Mir Pallardó J. Right hepatic lobe agenesis. Where is the gallbladder? *Cir Esp.* 2007;82(4):238-40. [Article in Spanish]
25. de la Quintana-Basarrate A, Díaz-Aguirreagoitia FJ, Lamikiz-Velasco A, Valdivieso-López A, Perdigo-Bilbao L. Absence/disappearance of gallbladder in a patient diagnosed with cholelithiasis. *Cir Esp.* 2005;78(5):331-2. [Article in Spanish]
26. Balakrishnan S, Singhal T, Grandy-Smith S, El-Hasani S. Agenesis of the gallbladder: lessons to learn. *JLS.* 2006;10(4):517-9.
27. Sarli L, Violi V, Gobbi S. Laparoscopic diagnosis of gallbladder agenesis. *Surg Endosc.* 2000;14(4):373. Epub 2000 Feb 23.